

Anatomía del **lóbulo orbitario**

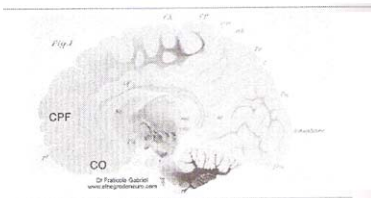
En esta ocasión, vamos a estudiar la cara inferior del lóbulo frontal, sector que está apoyado en el techo de la órbita, de ahí su nombre.

Filogenéticamente, el lóbulo frontal entra en escena en los mamíferos, conformando el 3% del neocórtex en los marsupiales y roedores, el 6% en los perros, aumentando considerablemente hasta prácticamente el 20% en los simios y finalmente, en los humanos, constituye el 30- 35% de la totalidad del cerebro.

El lóbulo prefrontal corresponde a todo lo que queda por delante de la cisura de Silvio, es exclusivo de los humanos, y hecho importante, actúa en íntima conexión con el neocerebro contralateral a través de un fascículo, también exclusivo del humano que es el fascículo frontopontino Christofedo Jakob, en la década del 40 demostró que el lóbulo prefrontal es el último en mielinizarse.

Ontogénicamente el lóbulo frontal comienza a destacarse al 4to mes de vida fetal, luego que se esboza la cisura central o de Rolando. El polo frontal se conforma en el 6to mes de gestación, quedando constituido por su aspecto cónico y las tres caras que los caracterizan, externa, interna e inferior. (Dicha cara es la que vamos a estudiar en este apartado). La aparición de los surcos y circunvoluciones continúa durante el 7mo y 9no mes completándose este proceso en el curso de los 3 primeros años de vida. (Aparentemente, la madurez frontal se alcanza promediando los 7 años) Otro aspecto importante a saber es que la migración neuronal interna, la que va a formar las capas corticales del lóbulo frontal comienza a partir del 6to mes de vida intrauterina, (entre el segundo y tercer trimestre del embarazo el ritmo de generación neuronal es de 250.000 neuronas por minuto).

Veamos un corte parasagital de cerebro, extraído del Atlas mielogenético de Paul Fleschig donde se ven las zonas frontales en "blanco", o sea no mielinizadas. (CPF: Corteza prefrontal, CO: Corteza orbitaria).



La cara inferior del cerebro está separada en dos sectores por el nacimiento de la cisura de Silvio.

Dicha cisura se dispone, en la cara inferior de adentro hacia fuera y así vemos:

Un sector posterior, denominado **lóbulo temporo occipital** y un sector anterior que corresponde a la cara inferior del lóbulo frontal, dicho sector, como ya dijimos, está apoyado sobre el techo orbitario y recibe el nombre de **lóbulo orbitario**.

Fig 1- Cara inferior del cerebro

donde se observa

S: Cisura de Silvio.

1- Lóbulo orbitario.

2- Lóbulo temporo occipital.

Cuando estudiamos la cara inferior del lóbulo frontal encontramos tres surcos, veamos el dibujo.

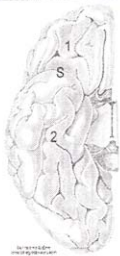


Fig 2- Cara inferior del lóbulo orbitario. S: Cisura de Silvio.

TO: Lóbulo temporo occipital. 1- Surco orbitario externo. 2:

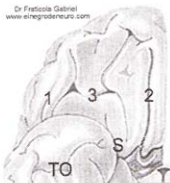
Surco orbitario interno. 3- Surco en "H".

1- Surco orbitario externo: Surco inconstante, situado en la cara externa del lóbulo orbitario.

2- Surco orbitario interno: También llamado *surco olfatorio*, parte del ángulo anterior del espacio perforado anterior, se dirige hacia adelante y no llega a contactar con el polo frontal. Se relaciona con el bulbo, la cintilla y las estriás olfatorias.

3- Surco cruciforme: Denominado surco en "H" (incisura en "H" de Broca), compuesto por dos ramas longitudinales externa e interna unidas por una rama de disposición transversal. (sulcus orbitalis arcuatus) En algunos cerebros solo está representado por una fosita y en otros manifiesta su forma de "H" característica.

Kanai, en 1938 estudia la disposición de este surco donde encuentra 8 (ocho) tipos distintos en la configuración del surco en "H" a los que a su vez subdivide en 24 disposiciones distintas, siendo la más frecuente la forma clásica en "H". Estos surcos dividen a la cara orbitaria del lóbulo frontal en tres circunvoluciones.



Dr. Francisco Gabriel
www.elnegrodenotario.com

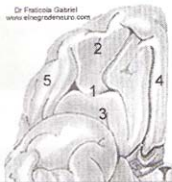


Fig 3- Lóbulo orbitario donde se ve 1- Circunvolución orbitaria media con sus dos partes, (2- Corteza orbitaria anterior y 3- Corteza orbitaria posterior). 4- Circunvolución orbitaria interna. 5- Circunvolución orbitaria externa.

1- Circunvolución orbitaria media: Se desarrolla en torno al surco en "H", limitado por fuera y por dentro por los surcos orbitarios externo e interno respectivamente. Por delante de la rama transversal del surco encontramos a la **corteza o circunvolución orbitaria anterior** (2) y por detrás, un sector liso llamado **circunvolución o corteza orbitaria posterior**, también conocido con el nombre de desierto olfatorio de Broca (3).

4- Circunvolución orbitaria interna: Llamado **Gyrus rectus** (giro recto), queda por dentro del surco olfatorio interno.

5- Circunvolución orbitaria externa: Corresponde a toda la corteza frontal que queda por fuera del surco orbitario externo, no es más que la parte inferior de la circunvolución frontal inferior. (F3)

Veamos ahora las áreas de Brodmann de esta cara.

Dr. Francisco Gabriel
www.elnegrodenotario.com

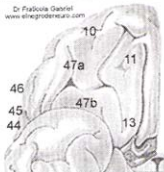


Fig 4- Cara inferior del lóbulo frontal donde se pueden apreciar las áreas de Brodmann.

Veán como en la parte externa se continúa con las áreas 44, 45 y 46 de la frontal inferior y como la corteza orbitaria anterior corresponde al área 47a y la orbitaria posterior al área 47b.

¿Qué importancia tiene conocer la existencia de la corteza orbitaria?

En el año 1888, una médica suiza llama Leónore Welt (neuropsiquiatra y oftalmóloga) publica un artículo donde hace un análisis sobre 12 casos de pacientes con lesión frontal y estos, generalmente de vida tranquila y apacible, luego de las lesiones sufridas en el lóbulo frontal cambiaban su conducta y su carácter, tornándose los pacientes en individuos irritables, violentos, perversos, torturadores, que gozaban de los malos actos, irónicos, desinhibidos sexualmente, manteniendo relaciones homo y heterosexuales, "sin ningún sentimiento de culpa". Todos estos pacientes presentaban lesiones en el lóbulo orbitario.

En el año 1931, Karl Kleist, en su sexta comunicación, titulada "los trastornos de los rendimientos del yo y su localización en el cerebro orbitario...." estudia heridos de guerra y pacientes politraumatizados y detalla los trastornos "éticos-morales" y su relación con la corteza orbitaria. Kleist decía: "... los verdaderos caracterópatas, cuya naturaleza dañina y antisocial se une a la inmadurez y a las niñerías, son probablemente hombres con defecto orbitofrontal". Luego, en el 1972, Outes y Goldar presentan el "caso Lagorio" en un paciente con una lesión extensa y bilateral de la corteza orbitaria anterior.

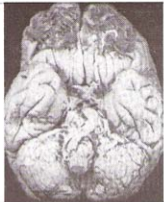

Fig 5- Caso Lagorio, obsérvese la lesión bilateral de la corteza orbitaria anterior, respetando la corteza orbitaria posterior.

"Era un individuo correcto, tranquilo y generoso, con buenas relaciones entre amigos y familiares, empleado eficaz y buen compañero. Luego que el paciente fue atropellado por un carro golpeándose la región occipital contra el asfalto y luego de un período de recuperación se transformó en un sujeto quejoso, mezquino e insolente en el trato con sus pares y obsceno en su lenguaje, reaccionaba violentamente ante cualquier situación, obligaba a su mujer a mantener relaciones sexuales a la vista de todo el mundo y se la llevaba brutalmente, siendo violento durante el coito, hecho que se repetía diariamente a la hora de la comida. Una vez

internado, continuó agresivo, se masturbaba en cualquier lugar y a la vista de todos, mantenía relaciones homosexuales tomando parte activa y pasiva. Todo esto, sin trastornos amnésicos, perceptivos o práxicos. La autopsia de este caso de desinhibición instintiva (foto de arriba) presentaba la destrucción traumática de ambas cortezas orbitarias anteriores".

En 1996, la doctora Isabel Benítez demostró en un sujeto de 30 años de comportamiento francamente antisocial, delincuente habitual, que fallece en un accidente automovilístico, que ambas cortezas orbitarias estaban alteradas aparentemente en forma congénita. (anormalidades en las neuronas piramidales de las capas III y V) (Caso "la iguana"). Hay que hacer notar que este síndrome orbitario de desinhibición instintiva tiene un interés conceptual neuropsiquiátrico, criminológico, judicial y social, ya que puede subyacer a conductas criminales.

Este es en parte el control que ejerce la esfera pragmática (neocortex ventral) sobre la esfera práxica (Neocortex dorsal). Dicho control o inhibición es realizado por la corteza orbitaria y por el polo temporal (neocortex ventral) y lo controlado es la actividad de gran parte del lóbulo frontal. (Tanto en su cara externa como en su cara interna-neocortex dorsal) .

En la corteza orbitofrontal y en el polo temporal se construye la vivencia del peligro, no el conocimiento racional de las cosas. No es razonar los peligros del mundo, sino es

vivenciar los peligros del yo. Un criminal puede "razonar" los peligros de la pena de muerte, de la silla eléctrica, pero no "vivencia" ese peligro (peligros del yo).

La ética, o sea, los "frenos", es inhibición creada por los valores que previenen, basados en una escala que va desde lo menos a lo más peligroso. Estos valores no se razonan, se sienten, se imponen en el individuo, y quien tiene a su cargo la función de "frenar" el hacer "frontal" es, indudablemente la corteza orbitaria anterior, corteza que comienza a mielinizarse a partir de que el niño empieza a escuchar la palabra "no", palabra generalmente dicha por padres, tutores, compañeros, y por toda persona que pueda estar a nuestro lado, esa palabra "no", desde un comienzo, empieza a actuar formando valores preventivos "no hagas esto, no digas lo otro, etc."Y es un proceso que puede durar toda la vida.

Cuando el estímulo frontal es más fuerte que el freno orbitario, hecho que ocurre muchas veces (robos, infidelidades, estafas, mentiras, etc.) puede nacer una segunda "sensación" que es la culpa, el sentirse culpable (ver como el estafado sufre por la pérdida, el que busca un objeto preocupado siendo nosotros los que hicimos "desaparecer" dicho objeto, llegar a casa y comer con la pareja cuando a la tarde estuvimos con el/la amante) también puede ser una sensación configurada por la corteza orbitaria anterior, sería una segunda instancia tratando de poner un "freno", es el famoso "no lo hago nunca mas", "esta es la última vez", sería una jerarquización propia del humano, ya que es difícil probar que los animales inferiores sientan culpa.

Ahora vamos a ver un SPECT,

de un paciente que presentaba cierto grado de desinhibición instintiva.

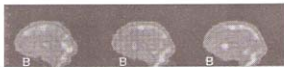

Fig 6- SPECT donde se puede observar en A y en B la falta de "coloración", hipoflujo de la corteza orbitaria.

Hasta la próxima.